

# POSÚDENIE PERISTOMÁLNEJ POKOŽKY A VÝBER VHODNEJ STOMICKEJ POMÔCKY

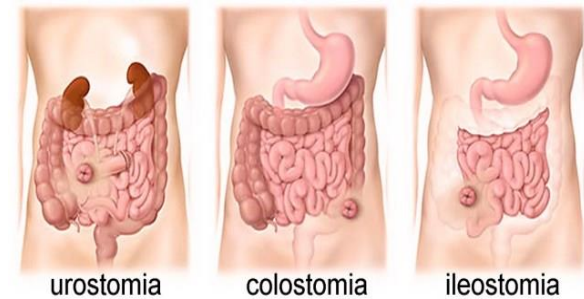
---

MGR. ADRIANA SIMOVÁ

KLINIKA VŠEOBECNEJ, VISCERÁLNEJ A  
TRANSPLANTAČNEJ CHIRURGIE UNM V MARTINE

2023

# Úvod



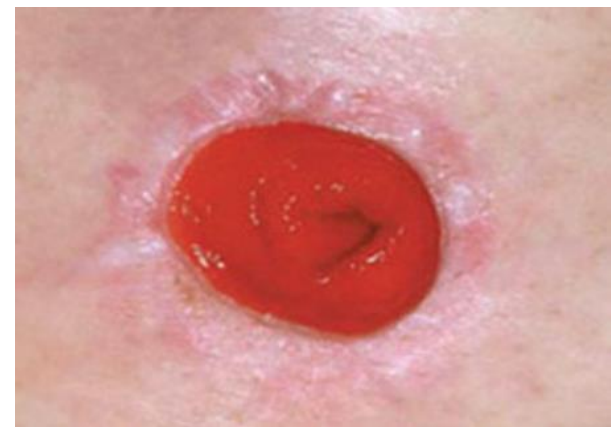**Stómia (gr. pôvodu) - „ústa“, „otvor, vyústenie alebo vývod“**

- kruhová alebo oválna
- červenej farby (sliznica v ústach)
- môže mierne krváčať (cievne zakončenia)
- nebolí (žiadne nervové zakončenia)

Kolostómia = vývod hrubého čreva

Ileostómia = vývod tenkého čreva

Urostómia = vývod močovod

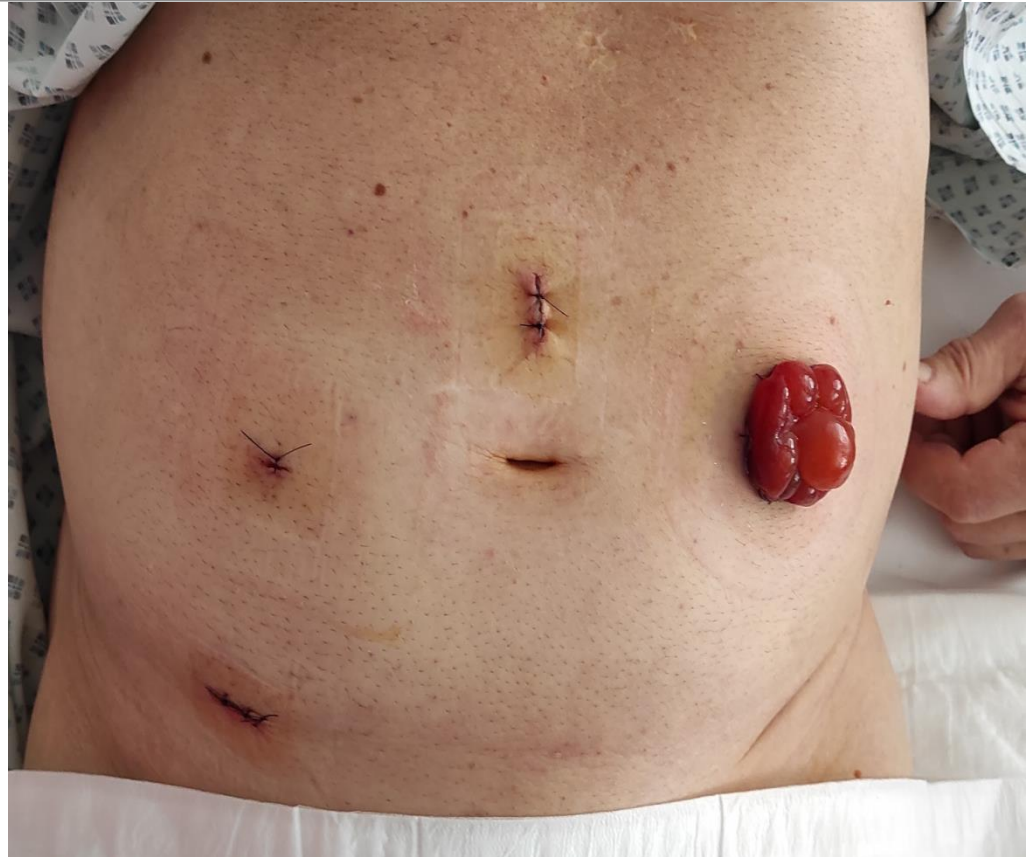

Fotoarchív autorky,  
fotené so súhlasom pacienta

# Pooperačná starostlivosť o pacienta so stómiou

Sestra posudzuje:

- veľkosť
- vitalitu
- funkčnosť
- farbu
- opuch
- lokalitu
- typ stómie
- peristomálnu pokožku

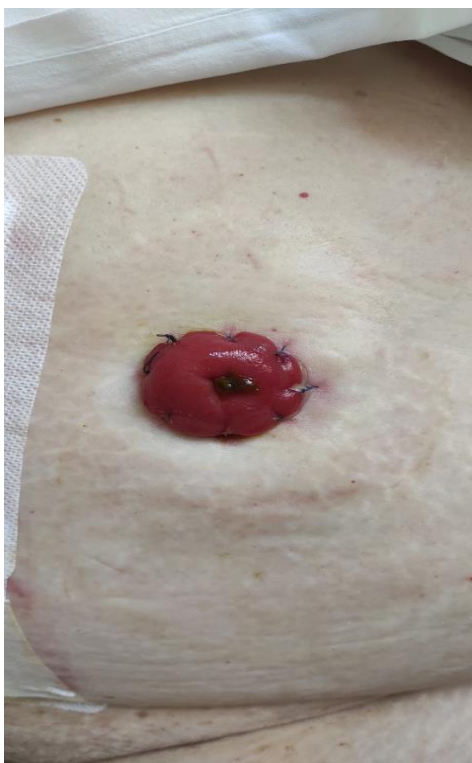

Fotoarchív autorky, fotené so súhlasom pacienta

# Výber vhodnej stomickej pomôcky

---

## Pomôcky s rovným povrchom

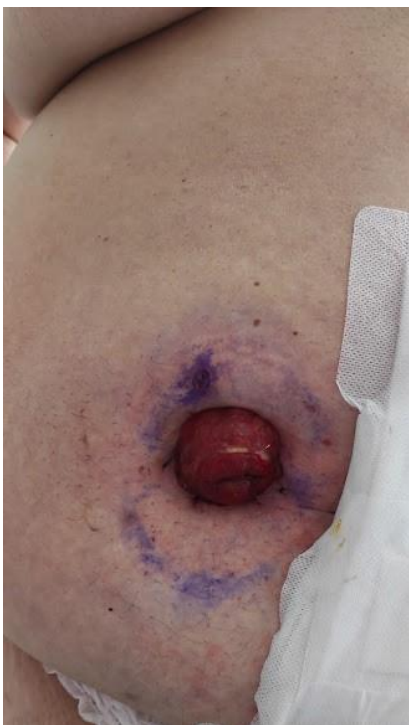

Fotoarchív autorky,  
fotené so súhlasom pacienta

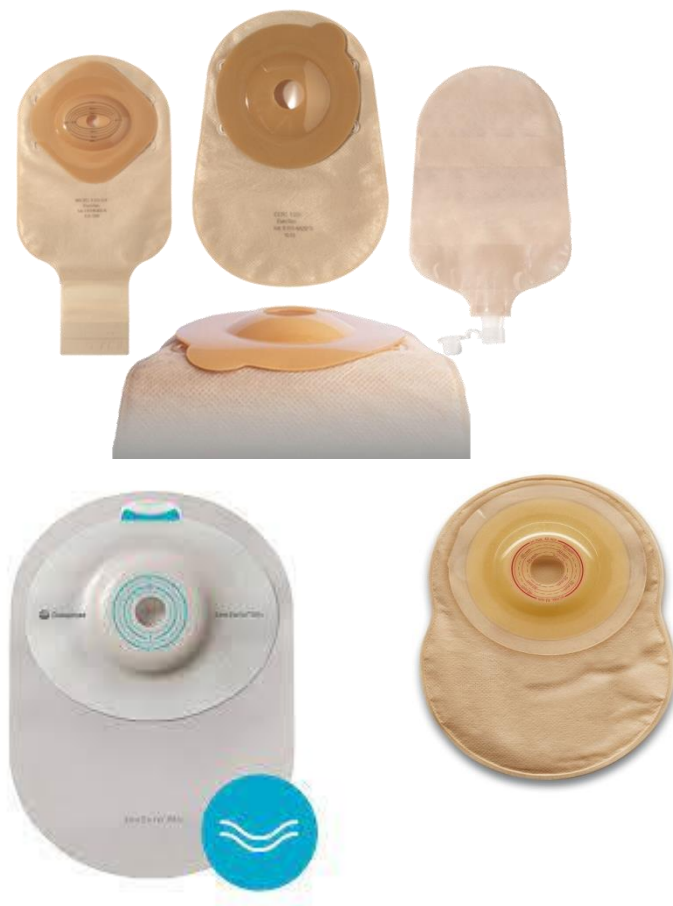
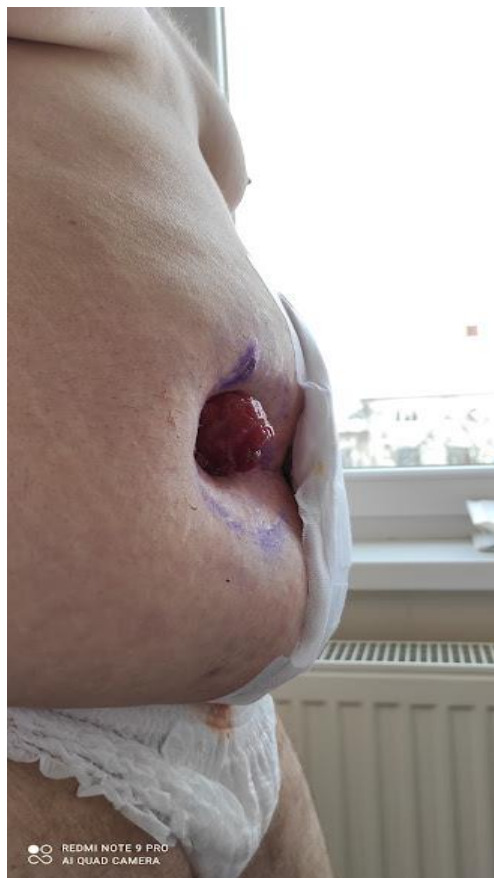
# Výber vhodnej stomickej pomôcky

## Pomôcky konvexné



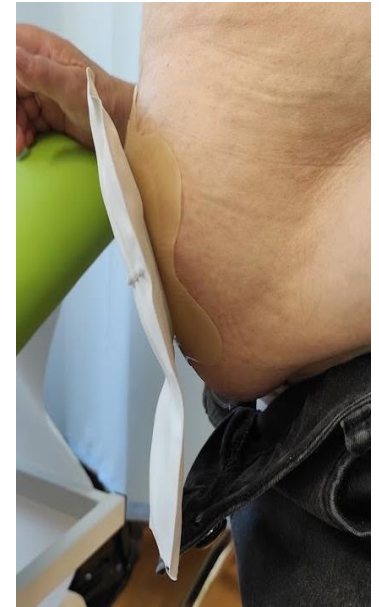
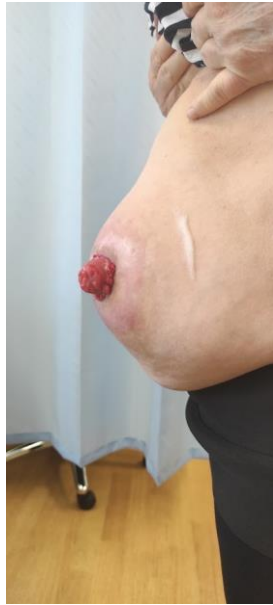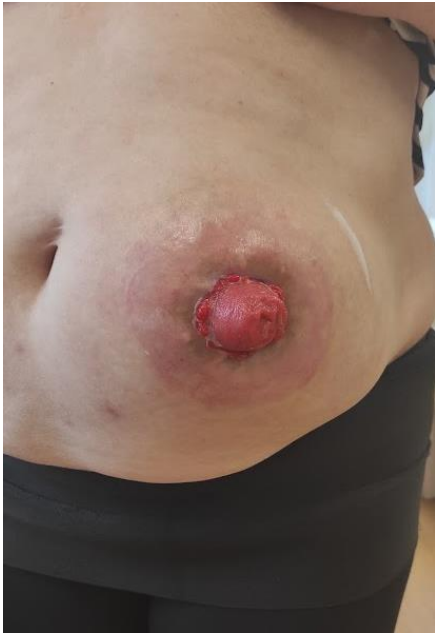Fotoarchív autorky,  
fotené so súhlasom  
pacienta



# Výber vhodnej stomickej pomôcky

## Pomôcky s vypuklým povrchom

---



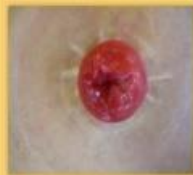Fotoarchív autorky, fotené so súhlasom pacienta

# Čo môžeme zistiť správnym posúdením peristomálnej pokožky?

## ASSESSMENT STÓMIÍ PODĽA DET - skóre

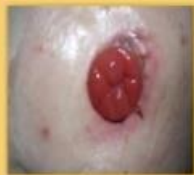### 1. Zmena farby kože

0. Normálna



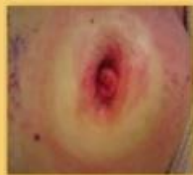Stupeň postihnutia: 0

1. Zmeny do 25%



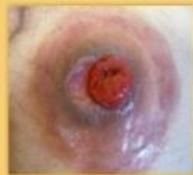Stupeň postihnutia: 1

2. Zmeny 25 - 50%



Stupeň postihnutia: 1

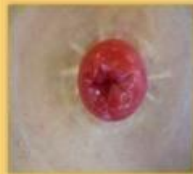3. Zmeny viac ako 50%



Stupeň postihnutia: 2

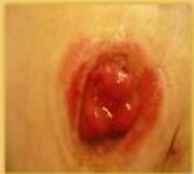### 2. Erózie

0. Normálna



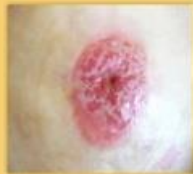Stupeň postihnutia: 0

1. Zmeny do 25%



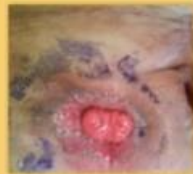Stupeň postihnutia: 1

2. Zmeny 25 - 50%



Stupeň postihnutia: 1

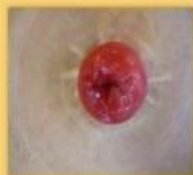3. Zmeny viac ako 50%



Stupeň postihnutia: 2

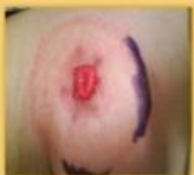### 3. Nadmerný rast tkaniva

0. Normálna



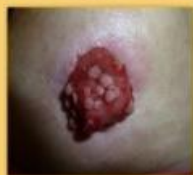Stupeň postihnutia: 0

1. Zmeny do 25%



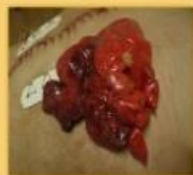Stupeň postihnutia: 1

2. Zmeny 25 - 50%



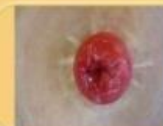Stupeň postihnutia: 1

3. Zmeny viac ako 50%

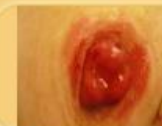

Stupeň postihnutia: 2

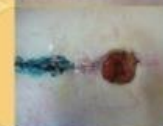## Stómia - poškodenie peristomálnej kože - komplikácie



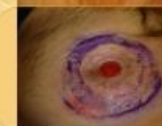Normálna stómia



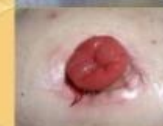Macerácia peristomálnej kože



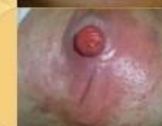Stómia v jazve



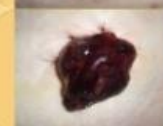Stómia v úrovni kože



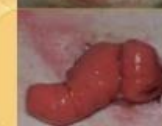Opuch stómie



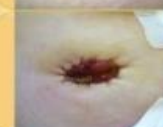Macerácia kože + kožný výsyp



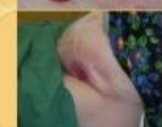Nekróza stómie



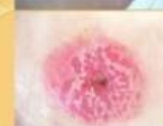Prolaps stómie



Stómia v úrovni kože



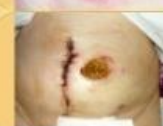Nevhodne umiestnená stómia



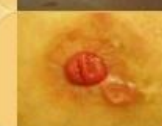Zúženie stómie



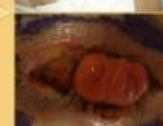Stómia umiestnená v kožnej riaske



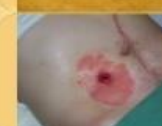Odhojenie stómie



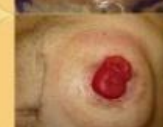Abces na peristomálnej koži



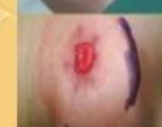Abces v okolí stómie



Alergická dermatitída



Parastomálna hernia



Alergia na adhezívum

*Ďakujem za pozornosť!*

---